



Amedeo Lucente

Oculista Libero Professionista

Imaging retinico Widefield e Ultra-Widefield

Abstract: L'articolo prende spunto dal crescente interesse che sta suscitando l'imaging a grande campo, dalla necessità di aggiornarne la terminologia e fare maggiormente chiarezza sulle sue performance, anche di calcolo. Si passa rapidamente dal delineare le modalità di valutazione goniometriche a determinare, con semplici calcoli matematici, i valori geometrici di superficie che l'imaging a grande campo acquisisce, con un taglio tutoriale e divulgativo.

Keywords e abbreviazioni: AF Autofluorescence, ETDRS Early Treatment Diabetic Retinopathy Study, DR Diabetic Retinopathy, FoV Field of View, HR-PDR High-Risk Proliferative Diabetic Retinopathy, ICDR International Classification of Diabetic Retinopathy, ISO International Organization for Standardization, IWFISG International Widefield Imaging Study Group, NEI National Eye Institute, NPDR Non-Proliferative Diabetic Retinopathy, PCL Predominantly Central Lesions, PDR Proliferative Diabetic Retinopathy, PPL Predominantly Peripheral Lesions, SLO Scanning Laser Ophthalmoscopy, UWF Ultra-Widefield, WF Widefield.

Introduzione

L'imaging della retina con una fundus camera tradizionale o dotata di SLO Scanning Laser Ophthalmoscope ha di solito un'apertura angolare di 30°/45° gradi.

Gli anni Ottanta hanno visto lo sviluppo e il plateau della fotografia retinica, con la commercializzazione di numerosi devices; con un solo scatto non si oltrepassava le arcate vascolari retiniche (Tab. 1).

Tale imaging consentiva e consente un'ottima visualizzazione del polo posteriore; la retina periferica tuttavia rimane esclusa, non catturata se non con montaggio di più fotogrammi. Il montaggio non è facile da ottenere, poco

corrispondente alle aspettative; la luminosità retinica dei riquadri assemblati si discosta dalla realtà oftalmoscopica, e la continuità dei vasi lungo le arcate vascolari spesso non viene rispettata.

I recenti progressi delle ottiche hanno notevolmente ampliato il campo retinico fotografabile. Per queste nuove performance d'imaging a campo allargato sono stati conati nuovi termini: Widefield WF e Ultra-Widefield UWF.

La prima dimostrazione fotografica della retina fu esposta nel 1887 nella riunione della Società Transamericana da Lucien Howe (1848-1928) (Fig. 1).

Fisico americano, professore di Oftalmologia

La prima fundus camera era basata sull'ottica geometrica secondo i principi dell'oculista svedese

Allvar Gullstrand (1862-1930), premio Nobel per la Medicina nel 1911

Progetto di J.W. Nordenson del **1925** (1883-1965)

Realizzata da Carl Zeiss nel **1926**

Commercializzata nel **1930**

Apertura angolare di **10°**, subito dopo di **20°**

0,5 secondi esposizione, color film come pellicola

Dopo lunga elaborazione si passa a **30°**, standard nella retinografia fino alla pubblicazione dell'ETDRS

Switch-off retinal imaging 45°/60° v/s WF & UWF

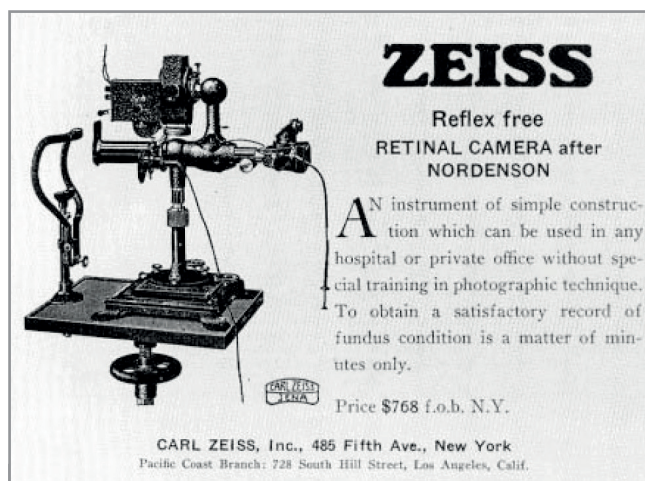Clarus 500 Zeiss: Italia **aprile 2018**

Tabella 1 - Principali tappe della fotografia retinica.

all'Università di Buffalo, presidente della American Ophthalmological Society e fondatore dell'Howe Laboratory of Ophthalmology presso l'Università di Harvard, Hove descrisse dettagliatamente la tecnica fotografica del fondo oculare, e pubblicò la prima immagine della retina definendola "first recognizable fundus photograph" [2].

Alcuni dispositivi hanno nel tempo consentito il montaggio automatico o semiautomatico di immagini centrali e periferiche, ampliando l'angolo d'apertura fotografabile. L'esigenza diagnostica più pressante verso un ampio campo si avvertì con lo studio ETDRS.

L'ETDRS, Early Treatment Diabetic Retinopathy Study, è stato uno studio clinico multicentrico sostenuto dal NEI, National Eye Institute, randomizzato, per valutare l'efficacia della fotoco-



Zeiss Reflex free Retinal Camera after Nordenson 1930

Price \$ 768 f.o.b. N.Y. (free of board)

768 \$ x 19,91 \$ = 15.290 \$

1 \$ 1933 = 19,91 \$ today

1 \$ 1933 = 10 bottles of beer

Ford Model T - 850 \$ 1911; - 300 \$ 1927

Paga Operaio della Ford 5-8 \$/giorno

by: <https://scenarieconomici.it>

Figura 1 - Zeiss Reflex 1930 by Nordenson.

agulazione con argon laser verso il trattamento con aspirina nella gestione di pazienti con retinopatia diabetica non proliferante NPDR, Non-Proliferative Diabetic Retinopathy, o precocemente proliferante HR-PDR, High-Risk Proliferative Diabetic Retinopathy.

Iniziato nel dicembre 1979, completato nel giugno 1985, follow-up nel 1988 e pubblicato nel 1991, ha coinvolto 22 centri, 3.711 pazienti tra 18 e 70 anni di entrambi i sessi, seguiti per un tempo minimo di 4 anni, senza precedenti trattamenti laser, con un visus uguale o superiore a 20/40.

L'imaging retinico utilizzato da questo importante trials prevedeva una fotografia a 7 campi che non oltrepassava di molto le arcate vascolari. Tale metodica permise in maniera evidente una migliore diagnosi e di programmare un più

preciso ed attento trattamento della retinopatia diabetica DR Diabetic Retinopathy. Da allora venne preso come standard nella fotografia retinica non solo nello screening della DR ma in molte altre patologie corioretiniche.

WF e UWF imaging e le norme ISO

Nel calcolo di apertura angolare dell'imaging retinico, il cosiddetto FoV Field of View, si possono prendere in considerazione due metodologie: il metodo esterno e interno (Fig. 2).

Per misurare l'angolo fotografabile dell'area retinica il primo criterio considera il cristallino, e posiziona sulla sua superficie anteriore, nel punto di passaggio dell'asse visivo, il centro d'apertura goniometrico; il secondo criterio, invece, considera il punto d'inserzione, in camera vitrea, tra un qualunque diametro del bulbo oculare e l'asse visivo antero-posteriore.

Queste due metodiche differiscono solo per il punto d'apertura goniometrica: nel segmento anteriore, sulla cristalloide anteriore per la metodica esterna, e nel segmento posteriore, in camera vitrea, per il metodo interno (Fig. 2). L'esistenza di questa doppia modalità goniometrica, poco nota, genera facili confusioni e intuibili incomprensioni [2].

Il centro nell'area pupillare è utilizzato dai sistemi ottici che si avvalgono solitamente di una lente a contatto; arrivano a coprire un'apertura angolare fino a 180° gradi. Tale modalità è condivisa dalle norme ISO 10940, International Organization for Standardization.

Il termine "ISO" non è un acronimo; deriva dal greco "ἴσος uguale". Tale scelta sottolinea il carattere universale ed internazionale della norma [2].

ISO, fondata il 23 febbraio 1947 con sede a Ginevra, è la più importante organizzazione mondiale per la definizione di norme tecniche; vi sono affiliate 165 Nazioni e assume come

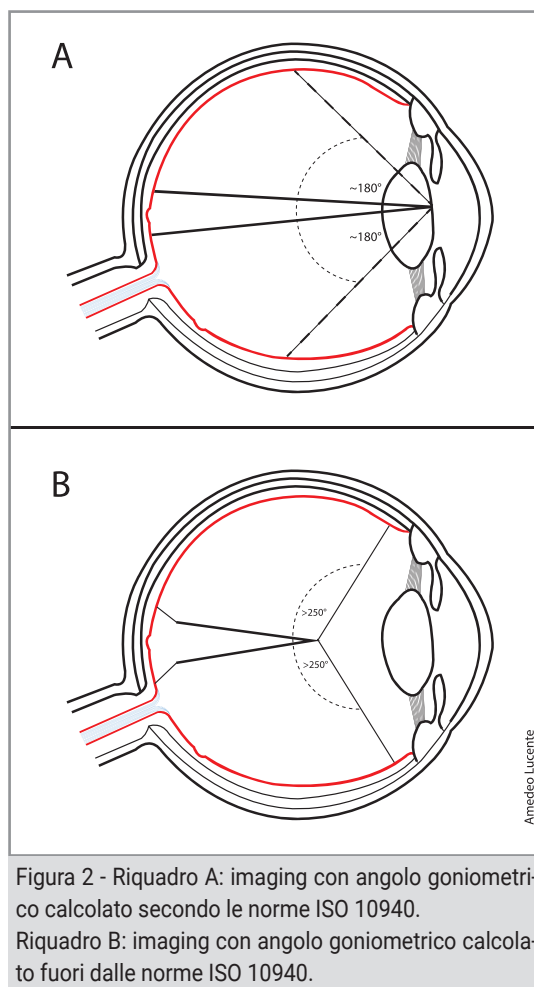


Figura 2 - Riquadro A: imaging con angolo goniometrico calcolato secondo le norme ISO 10940. Riquadro B: imaging con angolo goniometrico calcolato fuori dalle norme ISO 10940.

proprio motto identitario: "When the world agrees".

Svolge, tra l'altro, funzioni consultive per l'ONU Organizzazione delle Nazioni Unite e per l'UNESCO United Nations Educational Scientific and Cultural Organization, oltre a fornire le indicazioni per la sicurezza sul lavoro [2,3].

In particolare, la norma ISO 10940:2009, insieme a ISO 15004-1 e ISO 15004-2, specifica i requisiti e i metodi di prova per le fotocamere nell'osservare, fotografare o registrare immagini elettroniche del fondo dell'occhio umano al fine di fornire informazioni per la corretta diagnosi. Le normative ISO sono revisionate ed aggiornate ogni 5 anni.

La norma 10940, confermata nel 2019 dal Technical Committee ISO/TC 172, Optics and photonics, Subcommittee SC 7, Ophthalmic

FoV Field of View
WF Widefield Imaging **FoV > 50°**
UWF Ultra Widefield Imaging **FoV ≥ 100°**

ISO 10940 International Organization for Standardization

Centro dell'apertura angolare nell'area pupillare

90° ISO~133° not ISO

Tabella 2 - Definizioni iniziali di WF e UWF.

optics and instruments, è attualmente in vigore. La metodica interna prende come centro di riferimento goniometrico l'inserzione tra un equatore bulbare e l'asse visivo; permette di oltrepassare i 180° gradi.

Inizialmente una fotografia retinica con FoV ≥ 50° gradi era definita WF Widefield imaging; con FoV ≥ 100° gradi UWF Ultra-Widefield (Tab. 2).

Sono in commercio da alcuni anni fundus camera che con uno/due scatti e montaggio automatico coprono un'area retinica di 200° gradi; con più scatti, solitamente fino a sei e montaggio manuale, si può arrivare ad un FoV

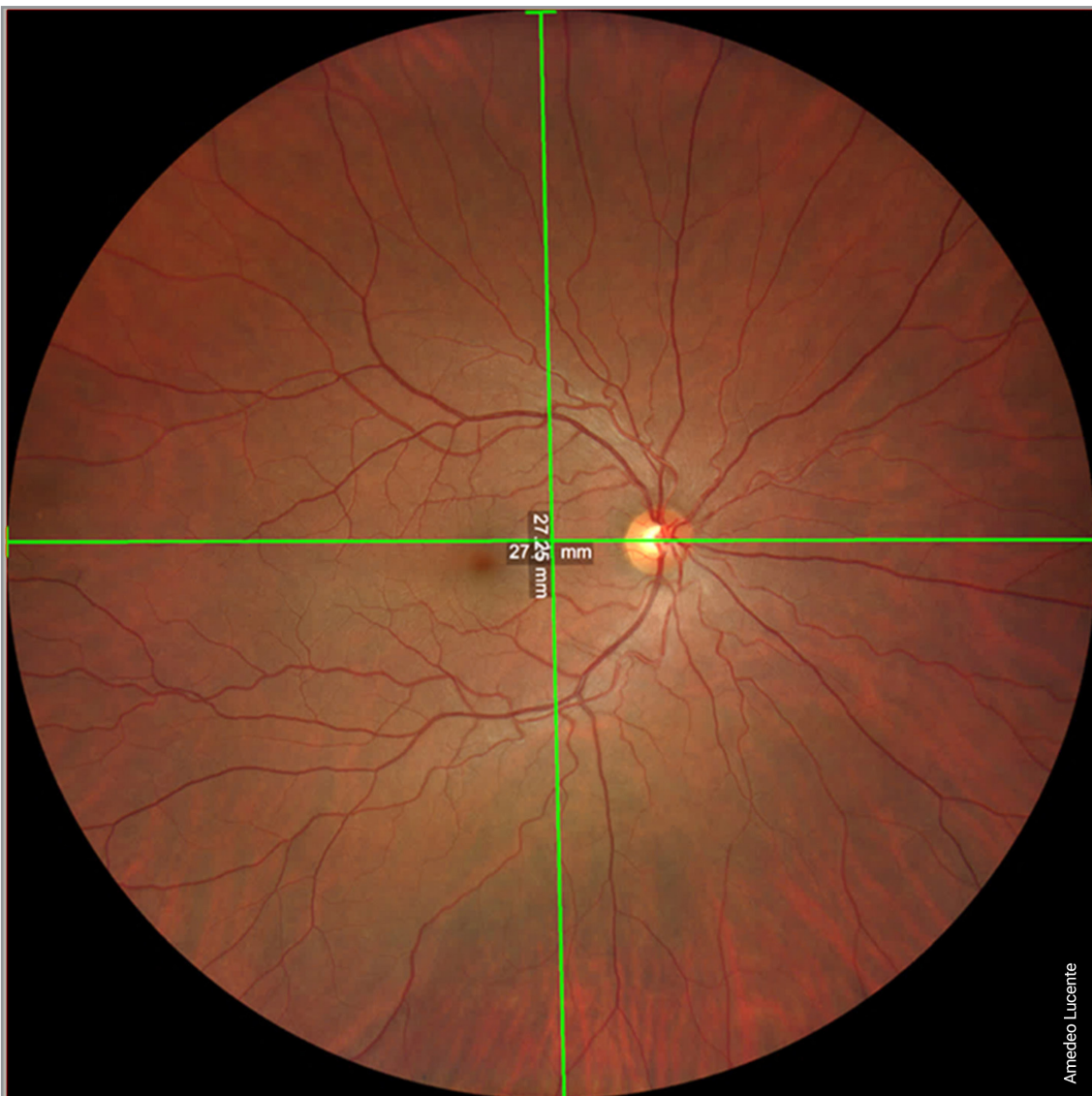

Figura 3 - Con un solo shot di 133° gradi, troviamo una lunghezza lineare fotografabile, larghezza per altezza wide by tall di 27mm.

di oltre 250° gradi.

Tali devices si sono implementati in quest'ultimo periodo con autofluorescenza AF Auto-fluorescence, angiografia con fluorescenza ed indocianina.

Normative sull'imaging retinico

La metodica interna, come riferito, deroga le norme ISO 10940 e prende come riferimento goniometrico il centro del bulbo oculare; consente un'apertura angolare oltre l'equatore.

Con tale metodica l'apice di apertura goniometrico si avvicina alla retina; il FoV perciò, a parità di area retinica fotografata, ha risultati goniometrici inevitabilmente maggiori rispetto ai valori ISO [2].

Per esempio, con Clarus 500, device della Zeiss che utilizzo da aprile 2018, un solo scatto, one shot, copre un'area retinica di 90° gradi secondo ISO 10940 (Fig. 3).

Al di fuori di tale norma, spostando il centro goniometrico nel corpo vitreo, la stessa area retinica è valutata pari a 133° gradi.

Superfluo dire che le due aree retiniche sono sovrapponibili in estensione in millimetri quadrati (mm²) [2].

Il The Royal College of Ophthalmologists di Londra ha pubblicato nel marzo 2021 le "Services Guidance Ophthalmic Imaging" [4].

Nel capitolo quarto, dedicato allo SLO, gli esperti precisano che:

- *le immagini WF devono essere considerate come fotografie singole, non frutto di un montaggio.*
- *il termine WF viene riservato alle fotografie retiniche del polo posteriore fino alle vene vorticosi nei rispettivi quattro quadranti retinici.*
- *la denominazione UWF si riserva alle fotografie retiniche del polo posteriore oltre le quattro vene vorticosi.*

- *le regole descritte per la fotografia retinica sono valide anche per le altre modalità d'imaging: pseudocolor, autofluorescenza, OCT cross-sectional topografico ed angiografico, con e senza 3-D rendering [4].*

La misurazione angolare nella fotografia retinica ha affascinato numerosi studiosi.

Considerazioni simili venivano espresse nel 2019 su Retina dall'International Widefield Imaging Study Group IWFISG [5]. Il gruppo dell'IWFISG, aveva chiarito già dal 2019 le definizioni da seguire per la fotografia del fondo oculare, l'angiografia, l'autofluorescenza AF; precisamente [12]:

- *Posterior pole: retina all'interno delle arcate vascolari, appena al di là del loro limite;*
- *Midperiphery: regione della retina fino al bordo posteriore delle vene vorticosi;*
- *Far Periphery: regione della retina anteriore alle ampolle delle vene vorticosi;*
- *Widefield: imaging centrata sulla fovea che cattura la retina in tutti e quattro i quadranti, posteriormente alle vene vorticosi, vorticosi comprese;*
- *Ultra-Widefield: imaging singola della retina nell'estrema periferia in tutti e quattro i quadranti;*
- *Panretinal: imaging da ora serrata a ora serrata a 360° gradi della retina.*

Nella gamma dei diversi metodi d'imaging, questo gruppo di esperti ha constatato la mancanza in letteratura di una terminologia univoca per le immagini ad ampio campo. Si è convenuto che il termine WF sia utilizzato per immagini di aree retiniche oltre il polo posteriore fino alle vorticosi in tutti e quattro i quadranti, mentre che il termine UWF sia limitato alle immagini oltre le ampolle vorticosi, verso l'ora

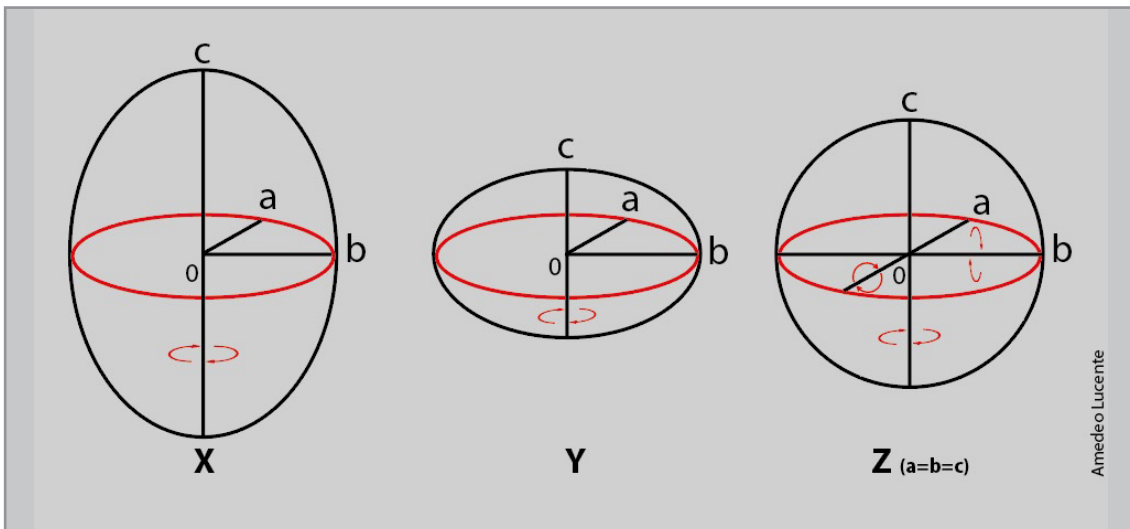


Figura 4 - Uno sferoide è una superficie tridimensionale ottenuta per rotazione di un'ellisse attorno ad uno dei suoi assi principali. L'ellisse è come un cerchio schiacciato, il cui raggio non ha sempre lo stesso valore. Il valore della distanza massima passante per il centro dell'ellisse individua l'asse maggiore, il valore minimo l'asse minore.

Esistono tre tipi di sferoide:

X: se l'ellisse ruota intorno al suo asse maggiore, si ottiene uno sferoide prolato simile alla forma di un pallone da rugby;

Y: se l'ellisse ruota intorno al suo asse minore, si ottiene uno sferoide oblato simile alla forma del pianeta Terra;

Z: se l'ellisse generatrice è un cerchio, la superficie ottenuta è una sfera.

serrata, in tutti i quattro quadranti.

Questa terminologia era raccomandata per tutti i metodi d'imaging della retina per le future pubblicazioni. In questo panel di esperti hanno partecipato gli italiani Giovanni Staurenghi e Giuseppe Querques.

Considerazioni personali

Helga Kolb, Eduardo Fernandez e Ralph Nelson, Università dell'Utah US Health Sciences Center, Salt Lake City, nel loro manoscritto, aggiornato nel 2020, riferiscono che la retina ricopre il 72% dell'intero globo oculare, considerando un bulbo oculare con diametro di 22mm [6].

L'utilizzo quotidiano dell'imaging UWF ha suscitato numerosi interrogativi in non pochi ricercatori. Del resto cercare di analizzare e comprendere i dati offerti dall'imaging ad ampio campo permette di sfruttare appieno le performance dei device. Nei primi mesi del 2018 pochi studi erano disponibili sui dati dell'imaging ad ampio campo.

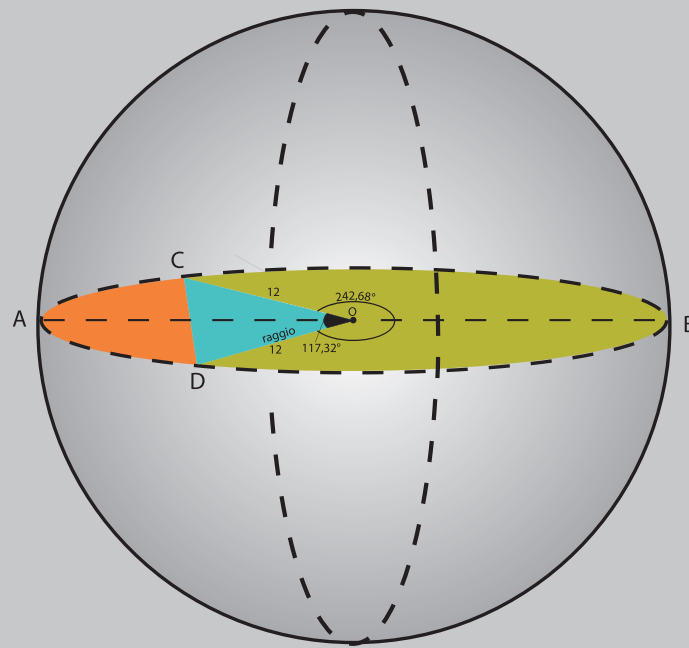
Partendo dalle indicazioni disponibili nei testi di Anatomia Umana Normale (Zaccheo, Testut, Bonnet, Orzalesi), si può ricavare che il bulbo oculare è una formazione tridimensionale, un ellissoide triassiale, uno sferoide ottenuto per rotazione di un'ellisse intorno ad uno dei suoi assi principali. Se l'ellisse ruota intorno all'asse maggiore si ottiene uno sferoide prolato, simile ad un pallone da rugby; se ruota intorno all'asse minore si ottiene uno sferoide oblato, simile alla Terra; se infine l'ellisse generatrice è un cerchio, la superficie ottenuta è una sfera perfetta (Fig. 4).

Per un bulbo oculare ideale sono riportati i seguenti valori, largamente condivisi:

- diametro trasverso 23,5mm
- diametro verticale 23mm
- diametro antero-posteriore 25-26mm

Se consideriamo il bulbo oculare una sfera perfetta con diametro $d=24\text{mm}$, raggio $r=12\text{mm}$, la

SFERA IDEALE



Amedeo Lucente

Figura 5 - Schema ideale di un bulbo di 24mm di diametro.

Bulbo ideale (dimetro di 24 mm) paragonato ad una sfera perfetta

Diametro trasverso latero-laterale $d \sim 24\text{mm}$; raggio ideale $r \sim 12\text{mm}$

Lunghezza circonferenza $C = 2 \pi r = 2 \times 3,14 \times 12\text{mm} \sim 75,36\text{mm}$

Corpo ciliare bulbo $\sim 6\text{mm}$; 2 corpi ciliari = $2 \times 6\text{mm} \sim 12\text{mm}$

Corda bianco-bianco $\sim 12\text{mm}$

Arco corneale sotteso alla corda bianco - bianco $\pm 1/6 C = 75,36/6 \sim 12,56\text{mm}$

Arco circ. ora serrata/ora serrata $12,56 + 2 \text{ corpi ciliari} = 12,56 + 12 \sim 24,56\text{mm}$

Lungh. lineare seg. post. fotografabile $75,36\text{mm} - 24,56\text{mm} \sim 50,80\text{mm}$

Seg. ant. non fotografabile in $\varphi 75,36:360 = 24,56:X \sim 117,32^\circ$

Seg. post. fotografabile in $\varphi 360^\circ - 117,32^\circ \sim 242,68^\circ$

Superficie area retinica sfera perfetta $4 \times \pi r^2 = 4 \times 3,14 \times 12^2 \sim 1808\text{mm}^2$

Superficie area retinica emisfera perfetta $1/2 4 \times \pi r^2 \sim 1808/2 \sim 904\text{mm}^2$

Seg. post fotografabile in $\text{mm}^2 1808 : 360^\circ = X : 242,68 \sim 1218,8\text{mm}^2$

Tabella 3

lunghezza della circonferenza è $C=2\pi r$, per cui $C=2 \times 3,14 \times 12\text{mm}$; C è uguale a 75,36mm.

Un corpo ciliare ha una lunghezza di 6mm circa; 2 corpi ciliari misurano $2 \times 6\text{mm}=12\text{mm}$. La corda bianco-bianco è mediamente lunga 12mm; l'arco corneale sotteso a tale corda è $\pm 1/6$ della circonferenza C ; $1/6 C=75,36/6=12,56\text{mm}$ (Fig. 5).

Se sommiamo l'arco corneale di 12,56mm + 2 corpi ciliari otteniamo $12,56\text{mm} + 12\text{mm} = 24,56\text{mm}$, cioè la misura lineare dell'arco di calotta sferica che rappresenta il segmento anteriore (arco corneale sommato ai due corpi ciliari); questa lunghezza lineare corrisponde, dal lato vitreale, all'arco di calotta retinica teoricamente non fotografabile, almeno dai devices attualmente a nostra disposizione; difficile immaginare un imaging retinico a 360° gradi!

La lunghezza lineare del segmento posteriore fotografabile può essere ricavata dalla differenza tra la circonferenza C (75,36mm) della sfera ideale meno questo valore (24,56mm): $75,36-24,56\text{mm}=50,80\text{mm}$ (Tab. 3).

Trasferendo tutto in gradi (φ), l'arco di calotta sferica interna non fotografabile è ricavabile, per approssimazione, con la proporzione: $75,36\text{mm}:360=24,56:X$; dove X , espresso φ , risulta 117,32° gradi. L'angolo interno fotografabile è, pertanto, 242,68° gradi, dalla sottrazione: $360^\circ-117,32^\circ=242,68^\circ$ gradi.

La superficie retinica di una sfera perfetta con diametro di 24mm risulta uguale a $4\pi r^2$; $4 \times 3,14 \times 12^2=1808\text{mm}^2$.

La superficie dell'emisfera è pertanto uguale a $1808/2=904\text{mm}^2$.

La superficie complessiva del segmento posteriore fotografabile fino all'ora serrata in mm^2 si può ricavare: $1808:360=X:242,68$; dove $X=1218,8\text{mm}^2$ (Tab. 3).

Se consideriamo pari al 100% tutta l'estensione in mm^2 della superficie interna della sfera ide-

ale considerata uguale a 1808mm^2 , e X la percentuale dell'area realmente fotografabile (%), troviamo: $1808:100=1218:X$; dove X , (superficie interna realmente fotografabile) risulta uguale al 67,4% di tutta la superficie sferica considerata (100%), risultato non perfettamente in linea ai dati riportati in letteratura (Tab. 3).

Real imaging

Utilizzando Clarus 500 Zeiss si possono trovare interessanti dati [2].

Con un solo shot di 133° gradi troviamo una lunghezza lineare fotografabile, larghezza per altezza di 27mm, wide by tall (Fig. 3).

Con due shots e montaggio automatico troviamo 200° gradi x 133° gradi, wide by high, e una lunghezza lineare fotografabile di 41mm lineari (Fig. 6).

Passando ad un imaging con 4 shots e montaggio automatico troviamo 200° gradi x 200° gradi, wide by tall, e 41mm di retina lineare fotografabile per ogni diagonale in considerazione (Fig. 7).

L'imaging ottenibile con un solo shot viene definito, dall'iconografia standard del device come WF; due o più shots come UWF. La nuova nomenclatura non condivide, come vedremo, tale attribuzione angolare.

Considerando le ampolle vorticosi e il cerchio che le congiunge come limite per distinguere tra WF e UWF, troviamo per l'imaging WF una lunghezza lineare retinica fotografabile di 30mm e un'area di 670mm^2 .

Con 4 shots si ottiene un imaging UWF e un'estensione lineare retinica oltre le vorticosi; l'imaging wide by tall risulta di 41mm e la real area uguale a 1100mm^2 circa.

Queste misure lineari e di superficie, calcolate sull'immagine a colori con 4 shots, sono confermate con l'imaging in anetrina e rosso-privato, che esaltano, privilegiandola, la vascolarizza-

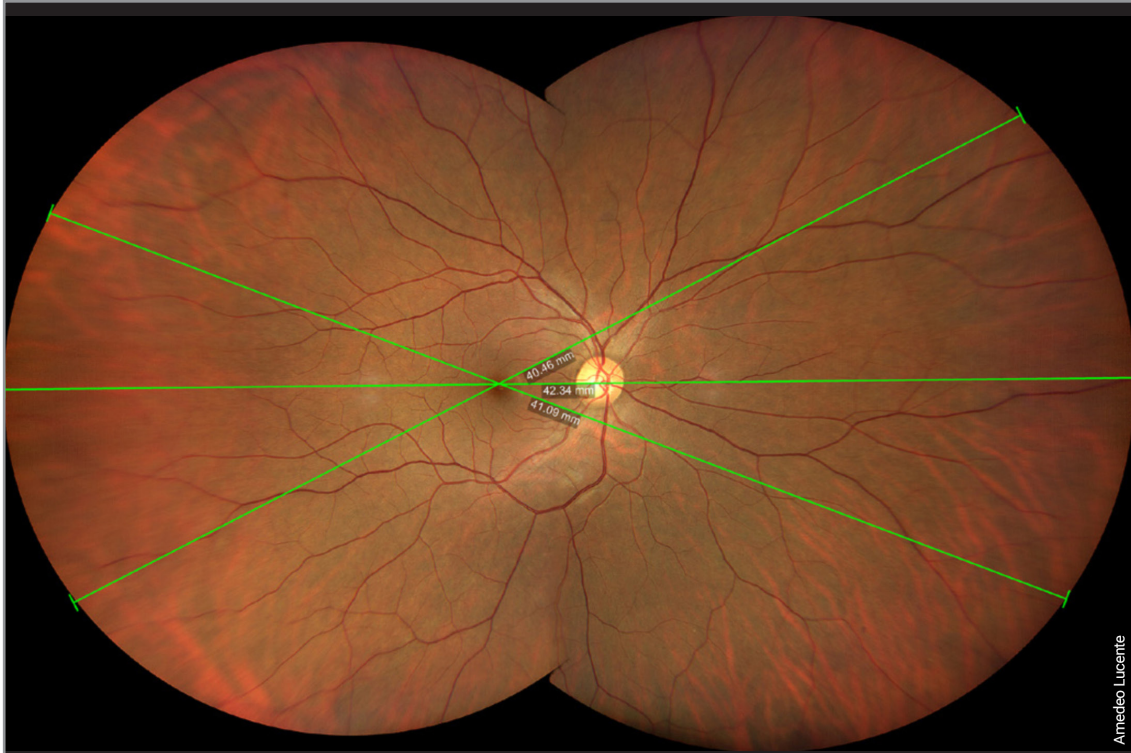


Figura 6 - Con due shots e montaggio automatico troviamo una lunghezza lineare fotografabile di 41mm lineari, 200° gradi x 133° gradi wide by high.

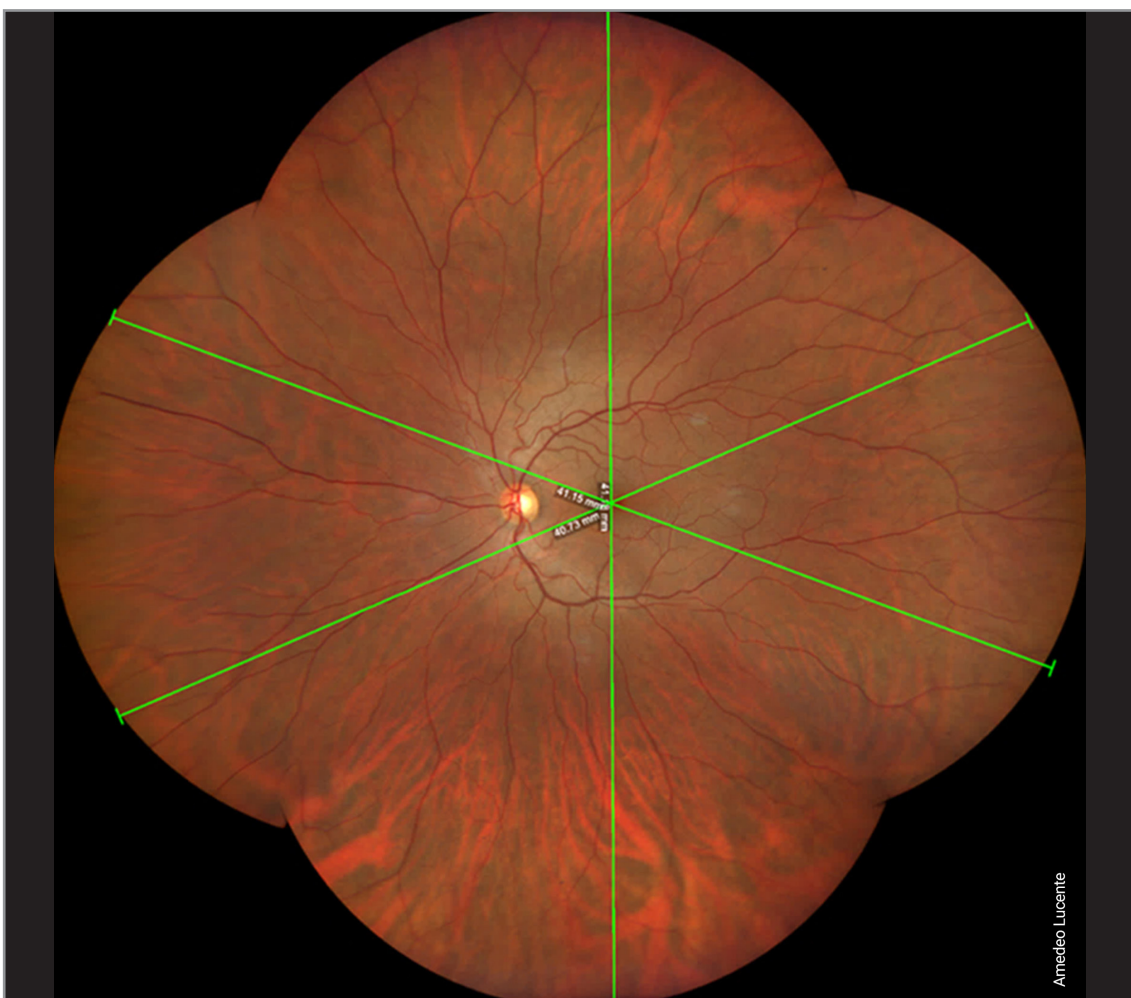


Figura 7 - Imaging con 4 shots, montaggio automatico, troviamo 200° gradi x 200° gradi wide by tall e 41mm di retina lineare fotografabile per ogni diagonale in considerazione.

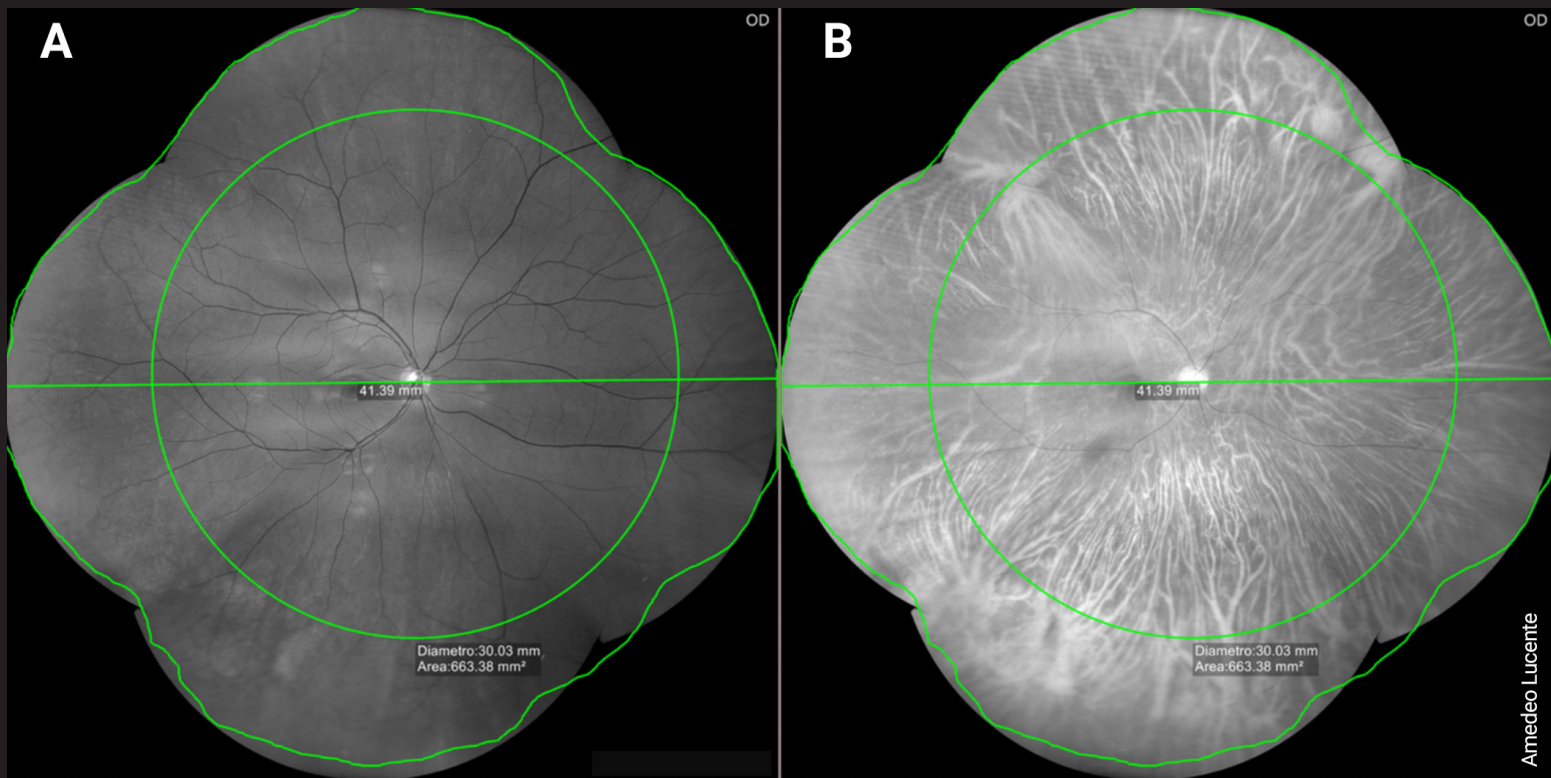


Figura 8 - Imaging 4 shots a colori modificata rosso priva (A) e rosso (B) che esalta la vascolarizzazione corioretinica e le quattro vene vorticosi con le relative misure lineari e di superficie in mm². Posteriormente le vorticosi imaging WF, anteriormente imaging UWF.

zione corioretinica (Fig. 8).

Con 6 shots e montaggio semiautomatico troviamo dati ancora maggiori: un'estensione retinica lineare wide by tall di 50mm; site to site, full imaging, un FoV di 242° gradi, inferiore ai dati riportati da Zeiss di 267° gradi. Inoltre, la real imaging complessiva con 6 shots, misurabile con applicazione del device, copre 1400mm²; in percentuale: 1808:100=1400:X, dove X è uguale al 77,5% dell'intera area retinica teoricamente fotografabile (considerando 1808mm²= 100%) (Fig. 9) (Tab. 4).

L'area centrale retinica con un FoV di 45° gradi ha un diametro lineare di ±16mm, un raggio di ± 8mm, e un'area retinica di 200mm² circa [2].

Dalla letteratura

L'imaging WF e UWF ha consentito la visualizzazione di un'area retinica significativamente maggiore rispetto ai precedenti approcci

<p>UWF 6 Shots semiautomatic montage wide by tall ~ 50mm central circle ~ FoV 45° diameter ±16mm (radius ± 8mm) area ~ 200mm² site to site full imaging FoV 242° ≠ 267°</p> <p>real imaging ~ 1400mm² 1808:100=1400:X; X = 77,5%</p>

Tabella 4 - Riassunto delle caratteristiche dell'imaging con 6 shots.

standard. Consideriamo in questo articolo per importanza solo la DR, Diabetic Retinopathy, tralasciando le altre patologie come le uveiti, descritte *Gupta V. et al.* [7], le vasculiti descritte da *Leder et al.* [8], l'individuazione delle skip aree nella ROP descritte da *Patel CK et al.* [9], la diagnosi differenziale tra nevo e melanoma maligno descritta da *Reznicek et al.* [10],

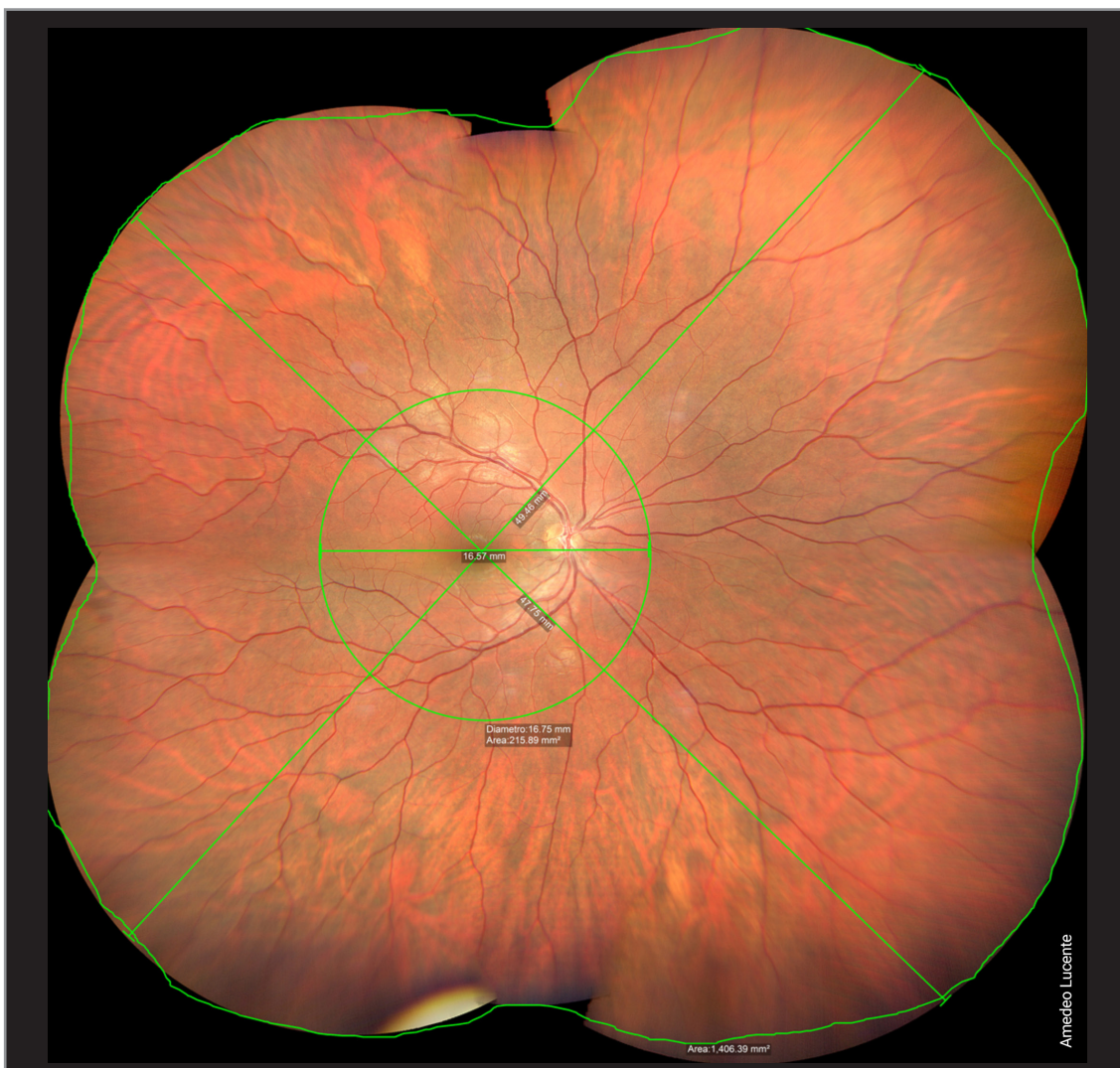


Figura 9 - Con 6 shots e montaggio semiautomatico troviamo dati ancora maggiori: un'estensione retinica lineare wide by tall di 50mm; site to site, full imaging, un FoV di 242° gradi, inferiore ai dati riportati da Zeiss di 267° gradi.

oltre la malattia di Coats, Von Hippel Lindau e il distacco di retina; tutte queste patologie beneficiano, come riferito dagli autori citati, dell'imaging WF e UWF. Nella retinopatia DR, si osservano molte più lesioni utilizzando l'imaging UWF rispetto ai sette campi ETDRS [10]. *Mohamed Ashraf et al.*, in un loro recente lavoro, affermano che alcuni occhi con DR presentano lesioni localizzate prevalentemente nella retina periferica associate ad un aumentato rischio di progressione. Le attuali scale di gravità della DR sono ancora ampiamente basate sulle lesioni microvascolari retiniche visibili con la fotografia a 7 campi, senza prendere in considerazione

le lesioni in periferia [11]. L'apertura del campo retinico con il montaggio 7-Field da 30° gradi, standard fotografico ETDRS, copre un angolo di circa 75° gradi circa [2,11].

Gli autori affermano, in base ai loro riscontri, che le scale di gravità della DR dovrebbero essere ripensate e aggiornate, includendo anche la periferia retinica per l'elevata patogenicità di queste aree nel determinare la progressione e la risposta alle terapie. Inoltre, la valutazione dei danni, rimanendo ancora soggettiva, legata al background dei singoli valutatori, resta limitata, esposta ad errori. Gli sforzi per quantificare le lesioni DR sull'imaging UWF a colori e sugli angiogrammi

con fluoresceina vanno nella direzione di generare metriche oggettive di classificazione, con possibilità di prognosi e previsioni di risposta più efficaci al trattamento con anti-VEGF.

L'imaging UWF si stima che consenta la visualizzazione del 82% della superficie retinica rispetto al 30% dei sette campi ETDRS [11].

È stato dimostrato che le lesioni periferiche predominanti Predominantly Peripheral Lesions PPL nella DR sono presenti nel 30–40% degli occhi, come confermato anche da *Aiello et al.* [12]. Anche *Verma, A. et al.* confermano nella DR la necessità di individuare tutte le lesioni periferiche per stabilirne appieno la gravità e le prospettive evolutive con più efficacia e precisione; la necessità di passare dai sette campi ETDRS all'imaging UWF si rende, secondo gli autori, più che necessario [13].

Nel loro studio osservazionale multicentrico, prospettico, *Verma et al.* hanno arruolato in India 715 soggetti (1406 occhi) affetti da DR utilizzando l'imaging pseudocolor UWF del device Optos Daytona Plus (Optos plc, Dunfermline, Scozia, Regno Unito), dispositivo d'imaging a campo ultra ampio senza contatto, più utilizzato in Inghilterra. Le immagini retiniche sono state trasmesse per la valutazione al *Doheny Image Reading Center, Los Angeles, CA*, [13]. La griglia ETDRS in questo lavoro è stata sovrapposta alle proiezioni stereografiche delle immagini UWF, classificate in modo indipendente da due selezionatori mascherati. Le lesioni sono state ritenute come prevalentemente centrali, Predominantly Central Lesions PCL, o prevalentemente periferiche, Predominantly Peripheral Lesions PPL, secondo il loro numero e l'area relativa di appartenenza [13]. Un'immagine è stata classificata come PPL se più del 50% delle lesioni venivano osservate all'esterno della griglia ETDRS sovrapposta in almeno un campo periferico.

Gli autori hanno riscontrato lesioni PPL nel 37% e PCL nel 63% degli occhi esaminati ($P < 0,003$)

[13]. La frequenza delle lesioni PPL variava in modo significativo secondo i livelli di gravità della scala ICDR International Classification of Diabetic Retinopathy, e precisamente con una frequenza del 30,9% nella retinopatia non proliferativa lieve NPDR, con una frequenza del 40,3% nella forma NPDR moderata, e del 38,5% nella forma grave di NPDR; infine nel 34,9% nella PDR Proliferative Diabetic Retinopathy [13]. Per qualsiasi grado di progressione della DR, i campi temporali mostravano frequenze con PPL maggiori, seguiti in ordine dai settori superiori, inferiori e dai campi nasali ($P < 0,001$) [13].

Solo il 3,5% degli occhi ha mostrato una distribuzione di PPL in tutti i campi periferici.

Il lavoro evidenzia inoltre che la distribuzione di PPL variava in modo significativo tra i vari gradi di DR, e che l'imaging UWF si rivelava importante per uno screening più dettagliato della DR [13].

L'IWIFISG, International Widefield Imaging Study Group, aveva chiarito già dal 2019 le definizioni da seguire per la fotografia del fondo oculare, l'angiografia e l'AF, anticipando le raccomandazioni del Royal College of Ophthalmologists di Londra [13→15]:

- *Posterior pole: retina all'interno delle arcate vascolari, appena al di là di esse;*
- *Midperiphery: regione della retina fino al bordo posteriore delle vene vorticosi;*
- *Far Periphery: regione della retina anteriore alle ampolle delle vene vorticosi.*
- *Widefield: imaging centrata sulla fovea che cattura la retina in tutti e quattro i quadranti, posteriormente alle vene vorticosi, vorticosi comprese;*
- *Ultra-Widefield: imaging singola della retina nell'estrema periferia in tutti e quattro i quadranti;*
- *Panretinal: imaging da ora serrata a ora serrata a 360° gradi della retina.*

Nella gamma dei diversi metodi di imaging, questo gruppo di esperti ha constatato la mancanza in letteratura di una uniforme terminologia per la descrizione delle immagini ad ampio campo, e ha raccomandato che il termine WF fosse limitato alle immagini raffiguranti aree retiniche oltre il polo posteriore, posteriormente alle vorticose in tutti e quattro i quadranti.

Il termine UWF veniva invece raccomandato per immagini retiniche anteriori alle ampolle vorticose, sempre in tutti e quattro i quadranti. Questa terminologia era da estendere a tutti i metodi di imaging retinico per le future pubblicazioni.

In questo panel di esperti hanno partecipato Giovanni Staurenghi e Giuseppe Querques [14,15].

Considerazioni e conclusioni

Se i calcoli sono esatti, pur con le approssimazioni esposte, necessarie per arrivare a plausibili risposte, verificate nella pratica clinica e condivise da più autori, il passaggio dai sette campi ETDRS con 75° gradi di apertura retinica ai 250°/270° dell'imaging UWF, è una vera rivoluzione nella diagnosi delle patologie corioretiniche. L'area retinica fotografabile è più che triplicata in FoV e in estensione.

Un imaging WF ad uno shot e 27mm di estensione lineare copre una real area di $\pm 570\text{mm}^2$; un imaging UWF a quattro shots e 41mm copre una real area di $\pm 1100\text{mm}^2$; infine un imaging UWF a sei shots, montaggio semiautomatico e un'estensione wide by tall di circa 50mm, site to site full imaging, troviamo una real imaging

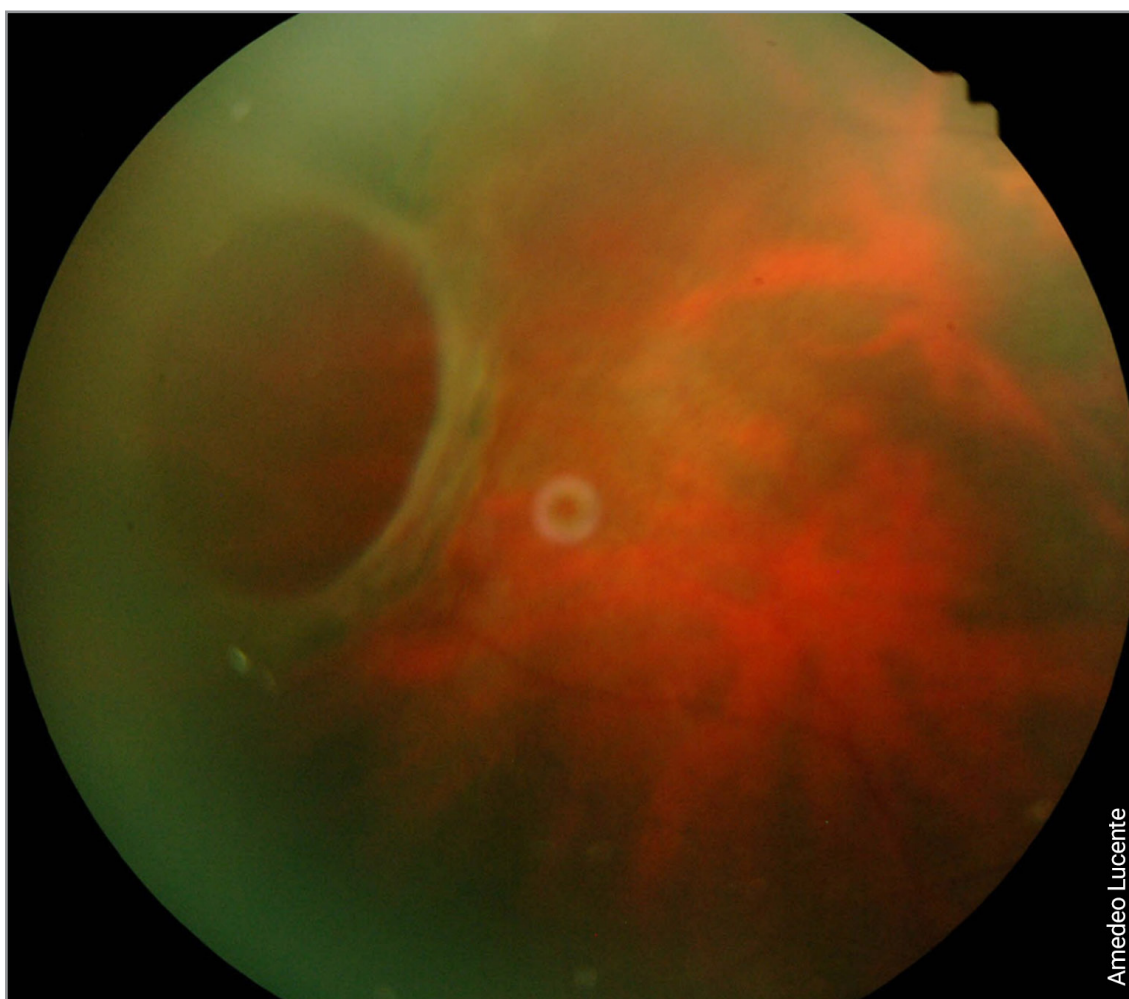


Figura 10 - Grande foro retinico periferico gigante atrofico con fundus camera 45°gradi.

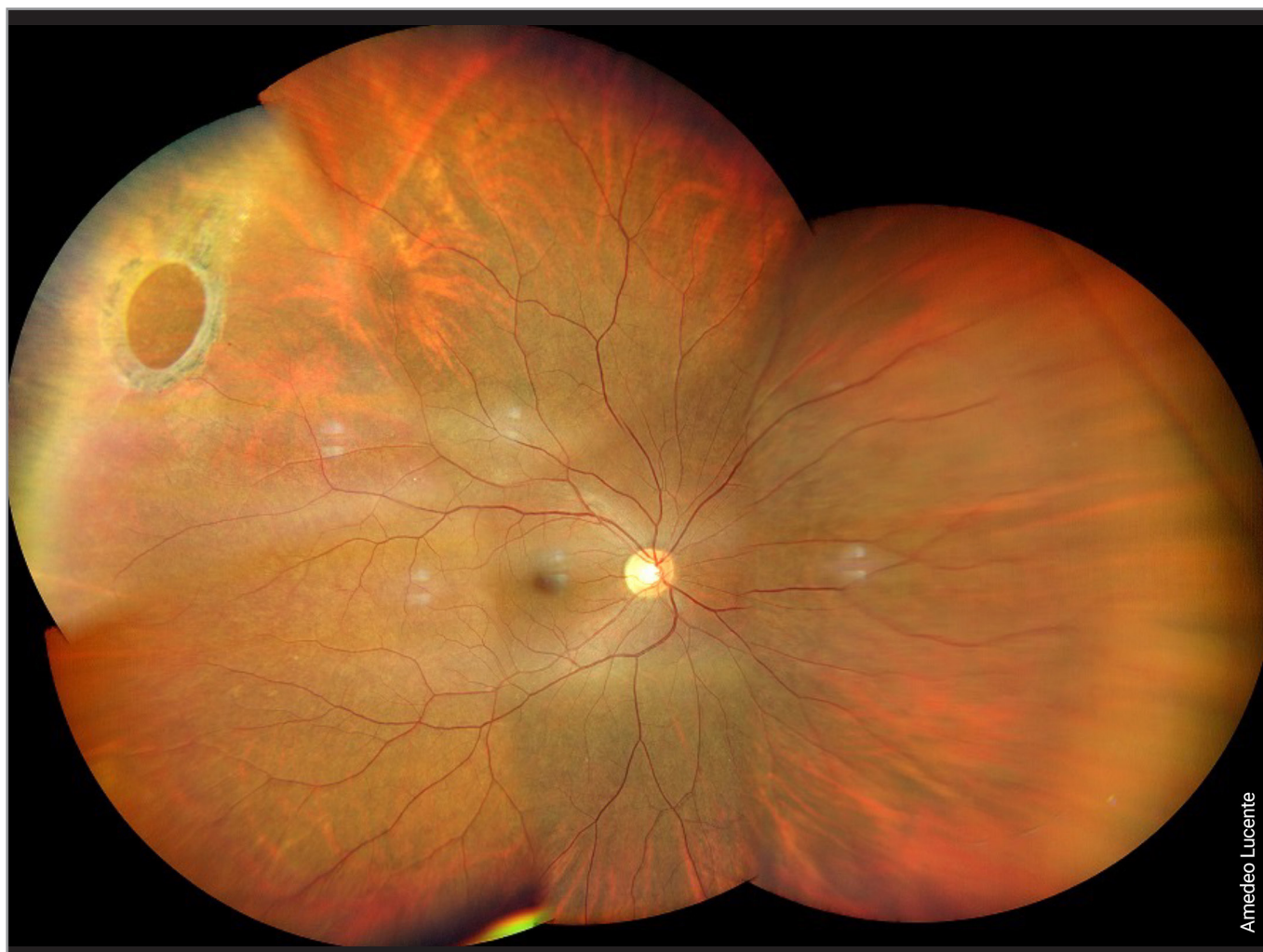

Figura 11 - Grande foro retinico periferico gigante atrofico con fundus camera Clarus Zeiss 500 e modalità UWF. Stesso caso della figura 10.

di circa 1400mm² e un FoV di 242°, inferiore ai calcoli riferiti da Zeiss (267°); in percentuale il 77,5% di tutta la superficie retinica fino all'ora serrata (Fig. 10, Fig. 11).

Il cerchio centrale in macula, con un FoV di 45° gradi, diametro di 16mm e raggio ± 8mm, copre un'estensione retinica di 200mm² circa (Tab. 4).

Le elevate performance di questi nuovi devices esaltano e perfezionano il modo di fare imaging.

L'imaging WF e UWF è ormai da integrare in ogni visita oculistica come parte integrante, essenziale e indispensabile per il loro valore diagnostico, prognostico, medico-legale.

REFERENCES

1. RH Webb, GW Hughes, O Pomerantzeff. *Flying Spot TV Ophthalmoscope*. *Appl Opt* 1980 Sep;19(17):2991-7.
2. A. Lucente. *Evoluzione della fotografia retinica e Imaging Widefield*. *Oftalmologia domani Anno IX* - 2018.
3. <https://www.iso.org/home.html>.
4. *Ophthalmic Services Guidance. Ophthalmic Imaging*. March 2021. *The Royal College of Ophthalmologists* 2021.
5. Choudhry, N., Duker, J.S., Freund, K.B., Kiss, S., Querques, G., Rosen, R., Sarraf, D., Souied, E.H., Stanga, P.E., Staurengi, G., et al. *Classification and Guidelines for Widefield Imaging: Recommendations from the International Widefield Imaging Study Group*. *Ophthalmol. Retin.* 2019, 3, 843-849.

6. Helga Kolb, Eduardo Fernandez, Ralph Nelson. *Webvision. The Organization of the Retina and Visual System*. University of Utah Health Sciences Center; Salt Lake City (UT). Last Updated: May 28, 2020.
7. Gupta V, Al-Dhibi HA, Arevalo JF. *Retinal imaging in uveitis*. *Saudi J Ophthalmol* 2014; 28:95-103.
8. Leder HA, Campbell JP, Sepah YJ, Gan T, Dunn JP, Hatef E, et al. *Ultra-wide-field retinal imaging in the management of non-infectious retinal vasculitis*. *J Ophthalmic Inflamm Infect* 2013; 3:30.
9. Patel CK, Fung TH, Muqit MM, Mordant DJ, Brett J, Smith L, et al. *Non-contact ultra-widefield imaging of retinopathy of prematurity using the Optos dual wavelength scanning laser ophthalmoscope*. *Eye (Lond)* 2013; 27:589-96.
10. Reznicek L, Stumpf C, Seidensticker F, Kampik A, Neubauer AS, Kernt M. *Role of wide-field autofluorescence imaging and scanning laser ophthalmoscopy in differentiation of choroidal pigmented lesions*. *Int J Ophthalmol* 2014; 7:697-703.
11. Mohamed Ashraf, Jerry D. Cavallerano, Jennifer K. Sun, Paolo S. Silva and Lloyd Paul Aiello. *Ultrawide Field Imaging in Diabetic Retinopathy: Exploring the Role of Quantitative Metrics*. *J. Clin. Med.* 2021, 10, 3300.
12. Aiello, L.; Odiá, I.; Glassman, A.R.; Melia, M.; Jampol, L.M.; Bressler, N.M.; Kiss, S.; Silva, P.S.; Wykoff, C.C.; Sun, J.K.; et al. *Comparison of early treatment diabetic retinopathy study standard 7-field imaging with ultrawide-field imaging for determining severity of diabetic retinopathy*. *JAMA Ophthalmol.* 2019, 137, 65–73.
13. Verma, A.; Alagorie, A.R.; Ramasamy, K.; van Hemert, J.; Yadav, N.; Pappuru, R.R.; Tufail, A.; Nittala, M.G.; Sadda, S.R.; Raman, R.; et al. *Distribution of peripheral lesions identified by mydriatic ultra-wide field fundus imaging in diabetic retinopathy*. *Graefes Arch. Clin. Exp. Ophthalmol.* 2020, 258, 725–733.
14. Silva, P.S.; Cavallerano, J.D.; Haddad, N.M.; Kwak, H.; Dyer, K.H.; Omar, A.F.; Shikari, H.; Aiello, L.M.; Sun, J.K.; Aiello, L.P. *Peripheral Lesions Identified on Ultrawide Field Imaging Predict Increased Risk of Diabetic Retinopathy Progression over 4 Years*. *Ophthalmology* 2015, 122, 949–956.
15. Netan Choudhry, Jay S Duker, K Bailey Freund, Szilard Kiss, Giuseppe Querques, Richard Rosen, David Sarraf, Eric H Souied, Paulo E Stanga, Giovanni Staurenghi, Srinivas R Sadda. *Classification and Guidelines for Widefield Imaging: Recommendations from the International Widefield Imaging Study Group*. *Ophthalmol Retina.* 2019 Oct;3(10):843-849.